© Biologiezentrum Linz/Austria; download unter www.biologiezentrum.at

Denisia 13 | 17.09.2004 | 483-492

Lyme-Borreliose[1]

G. STANEK

Abstract: Lyme borreliosis. — Lyme borreliosis is the most frequently observed tick transmitted disease in the northern hemisphere. It is caused by *Borrelia*, bacteria of the spirochete family. Typical erythema migrans is the only clinical presentation which allows a reliable clinical diagnosis. Other manifestations such as borrelial lymphocytoma on the earlobe or meningopolyradiculoneuritis-Garin-Bujadoux-Bannwarth and acrodermatitis chronica atrophicans are also of high diagnostic value. A microbiological and/or serological confirmation is needed for all manifestations with the exception of typical early skin manifestations. All manifestations of Lyme borreliosis require antibiotic treatment.

Key words: *Borrelia burgdorferi*, *Ixodes ricinus*, erythema migrans, neuroborreliosis, antibiotic treatment.

Einleitung

Der Name „Lyme" in Lyme-Borreliose stammt von der Stadt Lyme in Connecticut, USA, wo die sogenannte Lyme-Arthritis Mitte der 1970er Jahre erstmals beobachtet wurde, und von *Borrelia* (SWELLENGREBEL 1907), der Bakteriengattung, zu der die Krankheitserreger gehören. Wegen des in Deutsch wenig angenehm klingenden Wortes „Lyme" (wie Leim, Kleister etc.) gab es schon bald Vorschläge zur Änderung des Lokalbegriffes „Lyme disease" oder „Lyme-Krankheit" in „Erythema migrans-Krankheit", „Schildzecken-Borreliose", schließlich „Lyme-Borreliose" oder kurz „Borreliose". Letzere Bezeichnung wird bei uns immer häufiger verwendet. Das ist durchaus akzeptabel, solange man nicht vergisst, dass es ein durch Borrelien verursachtes endemisches und epidemisches Rückfallfieber gibt, das von Lederzecken beziehungsweise Kleiderläusen übertragen wird.

Lyme-Borreliose umfasst zahlreiche klinische Erscheinungen mit verschiedensten Variationen im Krankheitsverlauf (STANEK & FLAMM 1986, STANEK et al. 1987, STANEK 1993, STANEK et al. 2002, STANEK & STRLE 2003). Klinische Falldefinitionen sind daher wesentlich für einen objektiven Zugang zur Diagnose dieser Infektionskrankheit. Im Rahmen einer „EU Concerted Action" (GRAY & STANEK 1998) wurden Falldefinitionen ausgearbeitet und in der Wiener klinischen Wochenschrift veröffentlicht (STANEK et al. 1996).

Lyme-Borreliose ist die häufigste von Schildzecken übertragene Erkrankung in der nördlichen Hemisphäre. Über ihre Häufigkeit in bestimmten Regionen gibt es allerdings nur wenig exakte Angaben. In Mitteleuropa, wie zum Beispiel in Österreich und Slowenien, erreicht die Inzidenz der Lyme-Borreliose bis zu 155 pro 100.000 Einwohner, wobei deutliche regionale Unterschiede und ein unterschiedliches Infektionsrisiko in ein und derselben geographischen Region bestehen (STANEK 1984, STANEK 1985, STRLE et al. 1986, SCHMUTZHARD et al. 1988, STANEK et al. 1988). Gemeldete Fälle repräsentieren zufolge einer Studie aus den USA nur 1/7 der tatsächlichen Erkrankungsfälle. In der Europäischen Union gibt die Richtlinie vom 17. November 2003 zur Überwachung von Zoonosen und Zoonoseerregern die Möglichkeit, je nach der epidemiologischen Situation auch die Borreliose zur überwachungspflichtigen Erkrankung zu machen (Amtsblatt der EU L325/2003).

Krankheitserreger, Reservoire und Vektoren

Die Erreger der Lyme-Borreliose sind Bakterien aus der Spirochäten-Familie (GRAY et al. 2002). Sie sind im *Borrelia burgdorferi* (JOHNSON et al. 1984) sensu lato Spezies-Komplex zusammengefasst und werden weiter in 11 sogenannte Genospezies unterteilt. Humanpathogene Genospezies sind *Borrelia afzelii* (CANICA et al. 1993), *Borrelia burgdorferi* sensu stricto (BARANTON et al. 1992), *Borrelia garinii* (BARANTON et al. 1992). Borrelien sind dünne, lange, bewegliche Bakterien mit einer flexiblen äußeren Membran, die den Protoplasmazylinder umhüllt. Im periplasmatischen Spalt finden sich 7 bis 11 bipolare Geisseln, die sich in parallelen Zügen um den Protoplasmazylinder winden und an den Polen inserieren. Dieser Aufbau erlaubt den Borrelien in viskösen Medien beweglich zu bleiben. Die äußere Zellwand enthält viele Lipoproteine, von denen die Oberflächenproteine (Osp)

[1] Herrn Univ.-Prof. Dr. Horst Aspöck ist diese Arbeit zum 65. Geburtstag herzlichst zugeeignet.

© Biologiezentrum Linz/Austria; download unter www.biologiezentrum.at

Abb. 1: Solitäres, homogen gefärbtes Erythema migrans am Oberbauch.

Abb. 2: Solitäres, kokardenförmiges Erythema migrans am linken Oberschenkel.

Abb. 3a: Solitäres, kokardenförmiges Erythema migrans an der Beugeseite des linken Unterarms.

Abb. 3b: Dasselbe Erythema migrans in Seitenansicht; deutlich zeigt sich eine Schwellung, die bei Lokalisation an anderen Hautstellen meist nicht vorliegt.

Abb. 4: Erythema migrans beginnend an der linken Brust hat sich in Monaten über die Schulter auf den Rücken ausgedehnt. (Diagnose im Winter; siehe Blick durchs Fenster).

OspA, OspB und OspC besonderes ausführlich studiert worden sind (STANEK et al. 1990). Nahezu einzigartig innerhalb der Prokaryonten ist die genetische Organisation von Borrelien; sie enthalten ein lineares Chromosom, lineare und zirkuläre Plasmide.

Borrelien sind sehr anpassungsfähig, wechseln zwischen blutsaugenden Gliederfüßern und Wirbeltieren, von einer Umgebung mit primitivem Immunsystem in eine mit einem hoch entwickelten, wobei sie Temperaturänderungen von mehr als 20 °C tolerieren. Borrelien leben und vermehren sich in einem Wirbeltier-Reservoir das durch Zecken aufrecht erhalten wird (STANEK et al. 1986, VÝROSTEKOVÁ et al. 2002). In Europa sind kleine Nager wie Mäuse das Reservoir für *B. afzelii*, *B. burgdorferi* sensu stricto und *B. garinii* Serotyp 4, und Vögel ein Reservoir für *B. garinii* und *B. valaisiana* (WANG et al. 1997). Nager und Vögel sind auch das Reservoir für *B. burgdorferi* sensu stricto in Nordamerika.

Die Verbreitung der Lyme-Borreliose in Europa ist an die Aktivität der Schildzecke *Ixodes ricinus* (LINNAEUS 1785) gebunden. Im nordöstlichen Teil des europäischen Russland sowie auch in Nord-, Ost- und Zentralasien ist dann *Ixodes persulcatus* (SCHULZE 1930) der hauptsächliche Vektor von Lyme-Borrelien (STANEK & STRLE 1998, STANEK 2003).

Krankheitsentstehung

Borrelien werden durch Zeckenstich in die Haut des Menschen eingebracht, wo sie sich direkt kontinuierlich ausbreiten oder über den Blutweg zu anderen Organen gelangen. Borrelien wurden aus Haut und Liquor cerebrospinalis zahlreicher Patienten, seltener aus Blut und nur vereinzelt aus Gelenksflüssigkeit, Synovia, Herzmuskel oder Auge isoliert. Histopathologisch zeigt die Haut bei Erythema migrans eine lymphoplasmazelluläre Perivaskulitis, bei Borrelien-Lymphozytom Lymphfollikel, und bei der Acrodermatitis chronica atrophicans Atrophie und

© Biologiezentrum Linz/Austria; download unter www.biologiezentrum.at

ausgeprägte lympho-plasmazelluläre Infiltration. Biopsien peripherer Nerven von Patienten mit Neuroborreliose zeigten axonale Degeneration, Verlust von Myelinfasern, mononukleäre Infiltration sowie Thrombose und Rekanalisation epineuraler Gefäße. Im Liquor findet sich bei Meningoradikuloneuritis eine ausgeprägte lymphoplasmazelluläre Pleozytose. Bei Lyme-Arthritis ist die Synovia hypertroph mit fokalen Nekrosen, Gefäßproliferation und lymphoplasmazellulärer Infiltration. Der Gelenkserguss enthält hingegen überwiegend neutrophile Granulozyten. Die histopathologischen Befunde legen nahe, dass ischämische Läsionen infolge Vaskulopathie eine wichtige Rolle in der Pathogenese spielen könnten (STANEK & FLAMM 1991, ABERER et al. 1989).

Borrelien können Epithelbarrieren direkt durchdringen und Komplement aktivieren. Durch Lipoproteine, die während der Infektion exprimiert werden, aktivieren Borrelien verschiedene Zelltypen einschließlich Makrophagen, Endothelzellen, neutrophile Granulozyten, dendritische Zellen, Mastzellen, B-Zellen und Gliazellen, und lösen dadurch zahlreiche Entzündungsreaktionen aus. Die Krankheitsentstehung und -entwicklung ist direkt an die Anwesenheit von Borrelien gebunden. Die verschiedenen Krankheitserscheinungen einschließlich der Borrelien-Arthritis sind offensichtlich nicht an einen bestimmten MHC-Typ gebunden. Nur sehr wenige Patienten entwickeln später eine chronische sogenannte „Antibiotika-resistente" Arthritis, die eventuell auf einer Kreuzreaktion mit Borrelien-OspA zurückzuführen ist.

Klinische Erscheinungen und Diagnose

Es gibt keine Erkrankung ohne Symptome und demzufolge gibt es keine Diagnose „Lyme-Borreliose" wenn klinische Manifestationen fehlen. Die Infektion allein verursacht nicht notwendigerweise Krankheitszeichen. Auch für die Diagnose Lyme-Borreliose ist daher eine gute Kenntnis der klinischen Erscheinungen wesentlich. Wesentlich ist auch, dass sich die Klinik der Lyme-Borreliose in den USA von der in Europa unterscheidet (STANEK et al. 1985).

Das einzige Krankheitszeichen, das eine verlässliche Diagnose erlaubt, ist ein typisches Erythema migrans. Auch das Borrelien-Lymphozytom am Ohrläppchen, die Meningoradikuloneuritis (Garin-Bujadoux-Bannwarth) und die Acrodermatitis chronica atrophicans können klinisch mit einer gewissen Sicherheit diagnostiziert werden. Alle anderen klinischen Zeichen und Symptome sind von untergeordneter oder gar keiner diagnostischen Bedeutung. Auch das Ansprechen auf eine Behandlung mit Antibiotika hat geringen diagnostischen Wert, da Erkrankungen spontan abheilen können. Wenn „neue" Manifestationen der Lyme-Borreliose vermutet werden, dann ist jedenfalls der Nachweis des Erregers aus dem betroffenen Gewebe, und die Signifikanz einer „neuen" Manifestation durch kontrollierte, prospektive klinische Studien zu belegen.

Welche Auswirkung von Zecken übertragbaren möglichen Ko-Infektionen auf klinische Manifestationen haben und wie oft sie vorkommen könnten bleibt noch abzuklären. Die Kombination von Lyme-Borreliose und FSME ist in Österreich eine ausgesprochene Rarität (KRISTOFERITSCH et al. 1986).

Haut

Die Haut ist bei der Lyme-Borreliose am aller häufigsten betroffen. Als umschriebene Hauterkrankungen waren Erythema migrans, Borrelien-Lymphozytom (früher Lymphadenosis benigna cutis) und Acrodermatitis chronica atrophicans in Europa lange vor der Entdeckung des Erregers bekannt. Borrelien-Lymphozytom und Acrodermatitis chronica atrophicans werden praktisch immer durch eine Infektion mit *B. afzelii* verursacht, eine Borrelienart, die in Nordamerika nicht vorkommt.

Erythema migrans

Erythema migrans ist das wichtigste und häufigste klinische Zeichen der Lyme-Borreliose, betrifft Menschen aller Altersstufen und beider Geschlechter. Tage bis Wochen nach dem infektiösen Zeckenstich erscheint ein kleiner roter Fleck oder eine Papel gewöhnlich an der Stichstelle. Der rote Fleck vergrößert sich langsam und kann schließlich zentral abblassen, wodurch das Exanthem ringförmig wird (Abb. 1–3a, b). Ein unbehandeltes Erythema migrans kann sich über Monate in der Haut ausbreiten (Abb. 4). Der Durchmesser variiert zwischen einigen Zentimetern und mehr als einem Meter. Bei erwachsenen Patienten ist das Erythema migrans sehr häufig auf den Beinen und Füßen zu finden, bei Kindern sind viel häufiger obere Körperpartien und insbesondere der Kopf betroffen. In Europa berichten über die Hälfte der erwachsenen Patienten lokale Symptome im Bereich des Erythema migrans, gewöhnlich mildes Jucken, Brennen oder Schmerzen, nur ein kleiner Teil klagt über systemische Symptome wie Müdigkeit, Krankheitsgefühl, Kopfschmerzen und Muskel oder Gelenkschmerzen die intermittieren und in ihrer Intensität und Lokalisation wechseln. Der Anteil von Patienten mit systemischen Symptomen ist in den USA viel höher als in Europa. Systemische Symptome und solitäres Erythema migrans zeigen sehr wahrscheinlich eine disseminierte Spirochäteninfektion an. Zusätzliche sekundäre Hautläsionen, die dem Erythema migrans ähnlich sind, gehen auf eine systemische Ausbreitung der Borrelien zurück. Die systemische Ausbreitung der Borrelien kann allerdings bei Fehlen dieser Symptome nicht ausgeschlossen werden. Multiple Erytheme sind in Europa im Vergleich mit den USA selten und werden dann vorwiegend bei Kindern beobachtet.

Erythema migrans Patienten aus Europa sind gewöhnlich seronegativ (STANEK et al. 1999), während die mei-

© Biologiezentrum Linz/Austria; download unter www.biologiezentrum.at

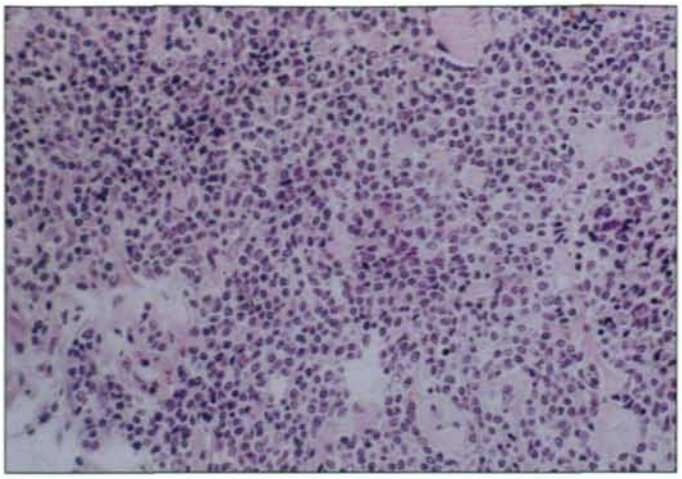

Abb. 5a: Pathohistologie des Borrelien-Lymphozytoms: intensive lymphoplasmazelluläre Infiltration.

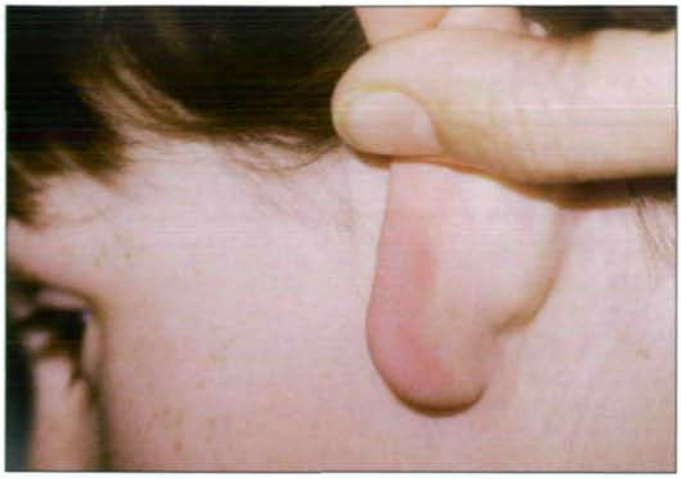

Abb. 5b: Borrelien-Lymphozytom bei einem Kind am linken Ohrläppchen.

sten amerikanischen Patienten seropositiv sind. Ergebnisse des medizinischen Routine-Laboratoriums sind gewöhnlich unauffällig.

Die Diagnose der typischen Hauterscheinung ist klinisch. Für atypischen Hautveränderungen sollte die vermutete Borrelien-Hautinfektion durch den direkten Erreger-Nachweis bewiesen werden.

Differentialdiagnostisch kommen Pilzinfektionen (Hautinfektion inquinal oder axillär lokalisiert), Erysipel (homogene Erytheme, die zentral nicht abblassen), Insektenstichreaktionen und allergische Reaktionen (Hautrötung entwickelt sich unmittelbar nach oder innerhalb von 24 Stunden nach einem Stich) in Betracht. Bei der Lyme-Borreliose vergehen typischerweise vom Zeckenstich bis zum Auftreten der Hautveränderungen einige Tage.

Borrelien-Lymphozytom

Das Borrelien-Lymphozytom ist eine solitäre, blaurote Schwellung mit einem Durchmesser von einigen Zentimetern. Es besteht aus einer dichten, lymphozytären Infiltration der Haut und Unterhaut (Abb. 5a). Im Infiltrat überwiegen die B-Lymphozyten, oft sind Keimzentren zu beobachten. Bei Kindern findet sich das Borrelien-Lymphozytom am häufigsten am Ohrläppchen (Abb. 5b), bei Erwachsenen im Bereich der Brustwarze. Diese seltene Manifestation entsteht später und besteht gewöhnlich länger als das Erythema migrans aber schwindet ebenfalls spontan. Die Mehrzahl der Borrelien-Lymphozytome findet sich im Bereich eines abgeheilten oder bestehenden Erythema migrans (STRLE et al. 1992).

Die Diagnose des Borrelien-Lymphozytoms wird durch ein anamnestisches oder bestehendes Erythema migrans und/oder durch eine positive Serologie unterstützt. Histologische Abklärung ist immer erforderlich, wenn das Lymphozytom nicht am Ohrläppchen lokalisiert ist. Ein Lymphozytom im Bereich der Brustwarze muss immer differentialdiagnostisch abgeklärt werden.

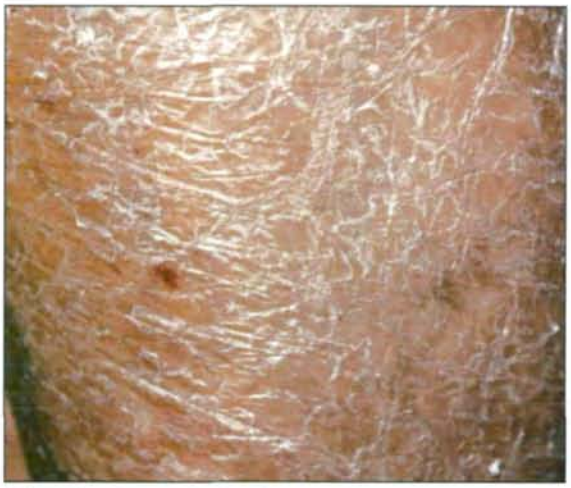

Abb. 6: Acrodermatitis chronica atrophicans; atrophische Hautpartie.

Acrodermatitis chronica atrophicans

Acrodermatitis chronica atrophicans (ACA) ist eine relativ häufige chronische Hautmanifestation der Lyme-Borreliose, die nicht spontan abheilt. Am häufigsten findet sich die ACA an den Streckseiten von Händen und Füßen. Am Beginn ist die Hautinfektion gewöhnlich einseitig, später wird sie beidseitig. Vorausgegangene andere Manifestationen der Lyme-Borreliose sind den ACA-Patienten meistens nicht bekannt. ACA wird häufiger bei Frauen als bei Männern beobachtet. Die Patienten sind meist über 40 Jahre alt. Der Beginn der Erkrankung wird kaum wahrgenommen. Eine leicht bläulichrote Verfärbung und eine teigige Schwellung entwickeln sich dorsal auf Hand, Fuß oder Knie. Diese Veränderungen werden langsam über Monate bis Jahre größer, das Ödem schwindet langsam und die Atrophie tritt allmählich deutlicher hervor. Die Haut wird dann dünner, gefältelt (Abb. 6) und verfärbt sich ins Violette. Die Venen treten deutlich hervor, Hautwunden heilen nur verzögert. Fibröse, bandartige Verdickungen können im ulnaren oder tibialen Bereich entstehen. Knotig sind sie, wenn sie sich an Knochenvorsprüngen wie Ellbo-

© Biologiezentrum Linz/Austria; download unter www.biologiezentrum.at

gen oder Kniescheibe bilden. Bei manchen ACA-Patienten entstehen sklerosierende Läsionen, welche periphere Nerven und Gelenke beschädigen (KRISTOFERITSCH et al. 1989). Aufgrund der Hautatrophie treten die Venen deutlicher hervor, was nicht selten zur Fehldiagnose einer Veneninsuffizienz führt. Gar nicht selten kommt es bei ACA-Patienten auch zu Gelenksdeformationen und Empfindungsstörungen in den betroffenen Hautbezirken.

Gewöhnlich sind alle Patienten mit ACA seropositiv. Die Pathohistologie zeigt in der Regel eine ausgeprägte lympho-plasmazelluläre Infiltration der Haut und gelegentlich auch der Unterhaut, mit oder ohne Atrophie. Die spezifische Diagnose der ACA wird durch Isolierung von Borrelien (Biopsie vor Antibiotikatherapie) oder den direkten Nachweis von Borrelien-DNA aus den betroffenen Hautbereichen bestätigt. Ergebnisse des medizinischen Routine Laboratoriums sind gewöhnlich unauffällig.

Nervensystem

Neuroborreliose kann zu jedem Zeitpunkt im Verlauf der Lyme-Borreliose entstehen. Die frühe Neuroborreliose zeigt sich typischerweise als aseptische Meningitis und Befall von kranialen und peripheren Nerven. Gewöhnlich ist das hervorstechendste klinische Symptom der Schmerz infolge einer Radikuloneuritis. Die Patienten leiden an starken Schmerzen, gewöhnlich in der Brust- und Bauchregion, oft gürtelförmig und besonders heftig während der Nacht. Radikuläre Schmerzen sind bei Patienten in Europa viel häufiger vorhanden als in Amerika, und die Schmerzsymptomatik ist bei Erwachsenen gewöhnlich viel häufiger und ausgeprägter als bei Kindern. Eine Lähmung motorischer Nerven, gewöhnlich nicht symmetrisch, kann ebenfalls auftreten.

Patienten mit Borrelien-Meningitis leiden meist nur an milden oder intermittierenden Kopfschmerzen. Nur bei wenigen Patienten steigern sich diese zur Pein. Insbesondere bei europäischen Patienten fehlen Fieber, Schwindel und Erbrechen meist völlig. Auch meningeale Zeichen fehlen oder sind nur diskret vorhanden. Der Liquor cerebrospinalis zeigt eine lymphozytäre Pleozytose bis zu Zellzahlen von >100 x 10^6/L (SCHMUTZHARD & STANEK 1985, SCHMUTZHARD et al. 1987, SCHMUTZHARD et al. 1993). Die Gesamteiweißkonzentration ist normal oder leicht erhöht, Glukose normal oder leicht vermindert. Insgesamt ähnelt der Verlauf der Borrelien-Meningitis einer milden aber ungewöhnlich protrahierten Virusmeningitis mit wechselnder Besserung und Verschlechterung (MILLNER et al. 1989, MILLNER et al. 1991, KRBKOVA & STANEK 1996).

Jeder Hirnnerv kann bei der frühen Neuroborreliose betroffen sein, am allerhäufigsten ist es der Nervus facialis mit ein- oder beidseitiger peripherer Fazialislähmung. Patienten mit peripherer Fazialisparese haben oft, auch bei fehlenden Meningitis-Symptomen, eine lymphozytäre Pleozytose. Kurz nach Auftreten der Symptome sind intrathekal gebildete Antikörper noch nicht nachweisbar, auch die Pleozytose im Liquor kann noch fehlen. Die Prognose der peripheren Borrelien-Fazalisparese ist gut, selbst für Patienten, die ohne antibiotische Behandlung bleiben.

Die frühe Neuroborreliose beginnt allmählich mit zunehmenden Schmerzen, später begleitet von Lähmungserscheinungen und anderen neurologischen Krankheitszeichen und Symptomen, welche ohne Behandlung für viele Wochen bestehen bleiben. Bis zu 10 % der europäischen Patienten entwickeln Zeichen einer disseminierten Enzephalomyelitis ähnlich einer multiplen Sklerose (SCHMUTZHARD et al. 1987, WOKKE et al. 1987a, WOKKE et al. 1987b, SCHMUTZHARD et al. 1989). Bei manchen Patienten tritt eine periphere Neuritis mit oder ohne ACA auf (KRISTOFERITSCH et al. 1989).

Herz

Die Lyme-Karditis ist durch wechselnde atrioventrikuläre Blocks charakterisiert. Der Verlauf ist gewöhnlich gutartig. Bei Patienten mit Antibiotika-Behandlung und selbst bei solchen ohne schwinden die Herz-Symptome und EKG-Veränderungen gewöhnlich innerhalb von 3 bis 6 Wochen. Spitalseinweisung und EKG-Überwachung sind nur bei Patienten erforderlich, die an einem AV-Block I. Grades mit einem P-Q Intervall von mehr als 0,30 Sekunden, einem AV-Block II. oder III. Grades, rasch wechselnden AV-Blocks oder hämodynamisch bedenklichen Arrhythmien leiden. Bei einem kompletten Herzblock ist vorübergehend ein Herz-Schrittmacher unumgänglich. Seltene Komplikationen sind ein persistierender AV-Block I. Grades und die mögliche Entstehung einer chronischen Kardiomyopathie (STANEK et al. 1990, STANEK et al. 1991, KLEIN et al. 1991). Der komplette Herzblock wäre die einzige mögliche Ursache für einen tödlichen Verlauf der Lyme-Borreliose.

Gelenke

Die Lyme-Arthritis besteht gewöhnlich aus wiederkehrenden Entzündungs-Attacken in einem oder in mehreren Gelenken. In den USA ist die Arthritis die häufigste klinische Manifestation einer disseminierten Lyme-Borreliose, entwickelt sich dort bei 70 % der Patienten mit unbehandeltem Erythema migrans. In Europa tritt die Lyme-Arthritis offensichtlich viel seltener auf. Sie beginnt akut mit Gelenkserguss, wobei die Haut über dem Gelenk erwärmt aber normal gefärbt ist. Häufig betrifft sie ein oder wenige Gelenke, nur sehr selten ist sie polyartikulär. Meistens sind große Gelenke betroffen, am häufigsten das Knie, gefolgt von Ellbogen, Sprunggelenk und manchmal Schulter und Hüftgelenk. Das Kiefergelenk kann ebenfalls betroffen sein. Betroffene Gelenke schmerzen, jedoch sind die Schmerzen bei einem ausgeprägten Erguss oft unverhältnismäßig gering. Die Gelenksentzündung dauert einige Tage bis Wochen an, gelegentlich bleibt sie aber über Monate bestehen. Der Verlauf der Lyme-Arthritis ist sehr wechselhaft, meistens kehren die Gelenksentzündungen über Jahre wieder.

© Biologiezentrum Linz/Austria; download unter www.biologiezentrum.at

Anfangs kehren die Arthritisattacken in kurzen Abständen wieder, später dauern sie länger an. Etwa 10 % leiden an einer über 1 Jahr andauernden Arthritis.

Bei amerikanischen Patienten finden sich bei etwa der Hälfte leicht erhöhte Blutsenkungswerte, eine Leukozytose und/oder ein erhöhtes Serum-IgM; das CRP ist gewöhnlich im Normalbereich. Kryoglobuline und zirkulierende Immunkomplexe können vorliegen. Die meisten Patienten haben keine Rheumafaktoren, keine antinukleären Antikörper. Polymorphkernige Leukozyten überwiegen in der Synovialflüssigkeit, die Zellzahl bewegt sich zwischen 0.5 und 110 x 10^9 pro L.

Die Diagnose Lyme-Arthritis basiert auf der Anamnese, dem klinischen Erscheinungsbild, dem Ausschluss anderer Arthritis-Ursachen und den Nachweis von Serum-IgG-Antikörpern gegen Borrelien. Die Anzüchtung von Borrelien aus der Synovialflüssigkeit gelingt nur sehr selten (MARLOVITS et al. 2003). Hingegen ist der Nachweis von Borrelien-DNA in der Synovialflüssigkeit oder in der Synovia mittels PCR sehr sensitiv. Differentialdiagnostisch gleicht die Lyme-Arthritis bei Kindern am ehesten einer oliogoartikulären juvenilen Arthritis und bei Erwachsenen einer reaktiven Arthritis.

Auge

Augenprobleme bei Lyme-Borreliose gehören zu den seltenen Ereignissen und treten dann nur gemeinsam mit anderen Krankheitserscheinungen der Lyme-Borreliose auf. Primär können die Augen durch Konjunktivitis, Keratitis, Iridocyclitis, Retina-Vaskulitis, Chorioiditis und Neuropathie des Sehnervs betroffen sein – extrem selten kommt es zu Episkleritis, Panuveitis und Panophthalmitis. Sekundär können die Augen infolge einer extra-okulären Manifestation der Borreliose, wie Hirnnervenparesen oder orbitale Myositis, in Mitleidenschaft gezogen werden. Die spezifische Diagnose ist schwer zu stellen. Sie basiert auf der Anamnese, der physikalischen nicht nur der ophthalmologischen Untersuchung und auf den Ergebnissen der Testverfahren zum direkten und indirekten Nachweis einer Borrelieninfektion. Nur einmal war bisher die Anzüchtung von Borrelien aus Augengewebe erfolgreich. Das Spektrum der differentialdiagnostischen Möglichkeiten ist sehr breit.

Andere seltene Manifestationen

Fallberichte von Patienten mit Myositis, Osteomyelitis, diffuser Fasziitis, eosinophiler Fasziitis und Panniculitis wurden als Manifestationen der Lyme-Borreliose gedeutet (STANEK et al. 1987). Die meisten Untersucher sind allerdings der Meinung, dass die Borrelieninfektion keinen direkten ursächlichen Zusammenhang mit Fibromyalgie hat. Aber es wird vermutet, dass Fibromyalgie durch eine Borrelien-Infektion gebannt werden kann. Isolierung von Borrelien aus Haut von Patienten mit Granuloma annulare, zirkumskripter Sklerodermie und Lichen sclerosus et atrophicus wurden berichtet, obwohl der ursächliche Zusammenhang bisher nicht zufriedenstellend nachgewiesen werden konnte (ABERER et al. 1985, KILLMANN et al. 1987, BREIER et al. 2001).

Unspezifische Symptome

Einige Patienten mit einer frühen oder späten Form der Lyme-Borreliose berichten über unspezifische Beschwerden wie Krankheitsgefühl, Müdigkeit, Unruhe, psychische Veränderungen, Depression, Kopf-, Muskel- und Gelenksschmerzen. *B. burgdorferi* sensu lato kann gelegentlich muskulo-skeletale, neurokognitive oder Müdigkeits-Symptome auslösen, aber diese Vorkommnisse sind ungewöhnlich und die Symptome unterscheiden sich nicht von denen, die durch andere Infektionen oder belastende physische oder emotionale Ereignisse ausgelöst werden.

Tab. 1: Indikationen für die Laboratoriumsdiagnose

Verdachtsdiagnose	**Serologie**	**Gewebe oder Körperflüssigkeiten für Kultur, PCR, oder beides** und Gewebe für Histologie
Erythema migrans	**Nicht obligat** Null-Wert (Ergebnis ohne diagnostische Bedeutung) 2. Blutprobe 6-8 Wochen später (Serokonversion oder Titerbewegung bedeutet bloß Bestätigung der klinischen Diagnose, keine weitere Konsequenz)	Hautbiopsie, betroffene Hautstelle
Borrelien-Lymphozytom	**Obligat** 2 Proben wie oben	Hautbiopsie, betroffene Hautstelle und Histologie
Acrodermatitis chronica atrophicans	**Obligat** spezifische IgG-Antikörper (meist in hoher Konzentration)	Hautbiopsie, betroffene Hautstelle und Histologie
Frühe Neuroborreliose (Meningopolyradikuloneuritis, Hirnnervenparesen, u.a.)	**Obligat** Liquor und Serum zur Ermittlung intrathekal gebildeter IgG-Antikörper	Liquor cerebrospinalis
Chronische Neuroborreliose (sehr selten)	**Obligat** Liquo- und Serum zur Ermittlung intrathekal gebildeter IgG-Antikörper	Liquor cerebrospinalis
Lyme-Arthritis	**Obligat** IgG-Antikörper (gewöhnlich in hoher Konzentration)	Gelenkserguss oder Synovia
Karditis	**Obligat** IgG-Antikörper	

© Biologiezentrum Linz/Austria; download unter www.biologiezentrum.at

Mikrobiologische Diagnostik

Die mikrobielle oder serologische Bestätigung der Infektion ist, mit Ausnahme der frühen Hautläsionen, für alle Manifestationen der Lyme-Borreliose notwendig (STANEK 1991, WILSKE et al. 2000). Ideal wäre der Nachweis des Erregers durch die Kultur (KHANAKA et al. 1991) oder durch Amplifikation spezifischer Nukleinsäureabschnitte, extrahiert aus betroffener Haut, Geweben, Liquor cerebrospinalis, Synovialflüssigkeit oder Blut. Allerdings ist der direkte Nachweis von Borrelien bei frühen Hautmanifestationen, die gewöhnlich rein klinisch diagnostiziert werden, am erfolgreichsten. Bei Neuroborreliose können Borrelien eher kurz nach Beginn der klinischen Erkrankung aus dem Liquor cerebrospinalis angezüchtet werden, aber gewöhnlich ist die Kultur bei weniger als 10 % der Patienten positiv (KHANAKAH et al. 1991). Verlässliche Daten über die Spezifität des Nachweises mittels PCR liegen noch nicht vor.

Aus Gelenksflüssigkeit oder Synovia wurden bisher nur vereinzelt Borrelien kultiviert (MARLOVITS et al. 2003). Mittels PCR war der Nachweis von Borrelien-DNA in mehr als 80 % positiv, das allerdings mit über mehr als 1 Jahrzehnt gesammelten, refrigerierten Proben.

Da Kultur und PCR nur in spezialisierten Laboratorien zufriedenstellend durchgeführt werden können (GUY & STANEK 1991), wird der Antikörpernachweis weiterhin die am häufigsten verlangte Methode in der mikrobiologischen Diagnostik der Lyme-Borreliose bleiben. Auf dem Markt finden sich viele sogenannte Suchtests (Immunofluoreszenz, Haemagglutination, ELISA) und Immunoblots als Bestätigungstests. Das seit einigen Jahren etablierte Zwei-Test-Prinzip sieht vor, ein positives Ergebnis des Suchtest mittels Immunoblot auf Spezifität zu prüfen (MÜLLER et al. 2002).

Infektionsserologische Ergebnisse können die Diagnose Lyme-Borreliose unterstützen. Eine wichtige Einschränkung der Serologie ist ihre geringe Verlässlichkeit bei frühen Infektionen, eine andere die IgM-Immunantwort, die verschiedentlich induziert werden kann und zu falsch positiven Ergebnissen führt. Weiter können Antikörper gegen Borrelien noch Jahre nach der Infektion nachweisbar bleiben, was bedeutet, dass mit den Testergebnissen nicht verlässlich zwischen einer aktiven und vergangenen Infektion unterschieden werden kann (MÜLLER et al. 1993). Dazu kommt noch, dass Testergebnisse von verschiedenen Laboratorien ganz unterschiedlich ausfallen können (ROBERTSON et al. 2000, HUNFELD et al. 2002). Trotz dieses Wissens wird eine positive „Borrelien-Serologie" ohne Krankheitszeichen gar nicht selten als Indikation für eine antibiotische Behandlung missverstanden. Tab. 1 enthält die Indikationen für die mikrobiologische Diagnostik der Lyme-Borreliose.

Behandlung

Alle klinischen Manifestationen der Lyme-Borreliose sollen mit Antibiotika behandelt werden (Tab. 2). Nur solche Antibiotika dürfen verwendet werden, die sich in vitro und in klinischen Studien als wirksam erwiesen haben (BARADARAN-DILMAGHANI & STANEK 1996, STANEK & STRLE 1996). Die Ergebnisse einer Behandlung hängen nicht nur von Lokalisation, Ausdehnung und Dauer der klinischen Manifestationen ab, sondern auch vom ausgewählten Antibiotikum, Dosis, Behandlungsdauer, mögliche Nebenwirkungen und Komplikationen. Patienten mit Neuroborreliose erhalten Antibiotika primär intravenös, bei den meisten anderen Manifestationen werden Antibiotika oral verabreicht.

In den letzten Jahren aufgekommene Trends zu längeren Behandlungszeiten lassen sich durch Ergebnisse kontrollierter klinischer Studien überhaupt nicht begründen. Im Gegenteil wurde schon früher (NEUMANN et al. 1987) und erst kürzlich wieder gezeigt, dass bei der frühen Lyme-Borreliose eine 10-tägige Behandlung ebenso wirksam ist wie eine über 20 Tage.

Patienten mit solitärem Erythema migrans und Borrelien-Lymphozytom werden mit oralen Antibiotika behandelt (STRLE et al. 1992). Bei multiplem Erythema migrans und bei Schwangeren sowie immundefizienten Patienten mit Erythema migrans erscheint eine parenterale Behandlung günstiger. Es liegen aber zu wenige Untersuchungsergebnisse vor, um diese Indikation zu bestätigen.

Neuroborreliose und schwere Lyme-Karditis werden mit Ceftriaxon oder mit Penicillin G intravenös für 2-3 Wochen und nur ausnahmsweise oral mit Doxycyclin behandelt (KRISTOFERITSCH et al. 1987, KRISTOFERITSCH et al. 1989) . Für die Behandlung von Acrodermatitis chronica atrophicans und Arthritis werden Doxycyclin, Amoxicillin oder Ceftriaxon empfohlen.

Es gibt keine verlässlichen Daten über den Nutzen einer Antibiotika-Behandlung bei seropositiven Personen, die keine klinischen Zeichen einer Erkrankung aufweisen. Die Empfehlung ist, zu warten und zu beobachten.

Einige Patienten, die nach den Empfehlungen behandelt worden sind, genesen nur unvollständig und können an lang anhaltende Symptome wie hartnäckige Müdigkeit, Myalgien, Arthralgien, Paraesthesien oder Dysaesthesien oder Beinträchtigung der Gedächtnisleistung und Stimmungsschwankungen leiden. Dieses Syndrom wird „post-treatment chronic Lyme borreliosis" genannt. Viele solcher Patienten wurden wiederholt mit Antibiotika über Wochen oder gar Monate und Jahre behandelt. Ergebnisse von Studien aus den USA zeigten, dass die Symptome solcher Patienten durch langdauernde Antibiotika-Behandlung (iv Ceftriaxon für 30 Tage, gefolgt von oralem Doxycyclin für 60 Tage) nicht stärker beeinflusst wurden als durch Plazebo.

© Biologiezentrum Linz/Austria; download unter www.biologiezentrum.at

Doppel-Erkrankungen durch Borrelien und den Erreger der humanen granulozytären Ehrlichiose, *Anaplasma phagocytophilum*, kommen bei uns praktisch nicht vor. Es gibt daher keinen Grund, β-Lactam-Antibiotika für die Behandlung der frühen Hautmanifestationen der Lyme-Borreliose aufzugeben.

Therapieversager

Anhaltende Symptome nach einer den Empfehlungen entsprechenden Behandlung sollten nicht mit einer Persistenz der Organismen gleichgesetzt werden. Der mikrobiologische Beweis für Behandlungsfehler nach einer entsprechenden Therapie gelingt nur extrem selten. Allerdings scheinen Borrelien postinfektiöse Syndrome bahnen zu können, wie Fibromyalgie, wobei die Symptome in Abwesenheit von lebenden Borrelien bestehen bleiben und daher auch nicht auf Antibiotika reagieren. Manchmal ist ein Therapieversagen auf eine irreversible Gewebsschädigung durch die Borrelien-Infektion zurückzuführen. Aber eine falsche Diagnose ist wahrscheinlich viel häufiger eine Ursache für Therapieversagen. Die Behandlung von seropositiven Patienten mit Arthralgien und Myalgien, zum Beispiel, ist viel eher eine Behandlung von serologischen Ergebnissen und nicht von Lyme-Borreliose.

Vorbeugung

Empfehlungen zur Vermeidung des Kontakts mit infizierten Zecken sind wichtig aber meistens sehr unpraktisch. Eine prophylaktische Gabe von 200 mg Doxycyclin innerhalb von 72 Stunden nach einem Zeckenstich hat in den USA ausgereicht, um bei 87 % der Probanden Lyme-Borreliose zu vermeiden. Die Empfehlung zur prophylaktischen Behandlung von Zeckenstichen gilt allerdings nur für *Ixodes scapularis*-Zecken (OLIVER et al. 1993) und für *B. burgdorferi* sensu stricto und nicht für andere *Ixodes*- und/oder Borrelienarten. Außerdem ist der Wert einer Antibiotika-Prophylaxe sehr eingeschränkt, weil Zeckenstiche von weniger als der Hälfte der Lyme-Borreliose-Patienten bemerkt werden (STANEK & KAHL 1999). Die Möglichkeit einer Immunprophylaxe durch einen Borrelien-Impfstoff besteht in Europa bisher nicht.

Entfernung von Zecken

Eine anhaftende Zecke sollte so bald wie möglich aus der Haut entfernt werden, und zwar mithilfe einer Pinzette, mit der die Zecke so nah an der Haut wie möglich gefasst und sorgfältig herausgezogen wird. Die Stichstelle sollte dann desinfiziert werden. Ärztliche Hilfe zur Entfernung der Zecke wird nur dann nötig, wenn die Zecke an einer Hautstelle haftet, die nur schwer zugänglich oder sehr empfindlich ist. Das Aufbringen von Öl, Cremen etc. auf die anhaftende Zecke, oder drehen und drücken der Zecke, erhöhen das Infektionsrisiko nicht.

Danksagung

Die Abb. 1, 2 und 5 wurden dankenswerter Weise von Prof. Dr. Franc Strle, University Medical Center Ljubljana, Slowenien, zur Verfügung gestellt.
Sehr herzlich danke in Frau Dr. Regina Lindlbauer, Dermatologin in Tulln, Niederösterreich, für die Abbildung 4.

Tab. 2: Antibiotika für die Behandlung der Lyme-Borreliose
(*NICHT für Kinder, Schwangere, Stillende)

	Gabe	Dosierung		Dauer
		Erwachsene	Kinder	
Erythema migrans & Borrelien Lymphozytom				
Phenoxymethyl-Penicillin **Penicillin V**	oral	3 x 1-1,5 Mio	0,1-0,15 Mio/kg	**14 Tage** (10-21 Tage)
Doxycyclin*	oral	2 x 100 mg		**14 Tage** (10-21 Tage)
Amoxicillin	oral	3 x 500-1000 mg	20-50 mg/kg	**14 Tage** (10-21 Tage)
Azithromycin	oral	2 x 500 mg 1 x 500 mg	20 mg/kg 10 mg/kg	**Erster Tag** **nächste 4 Tage**
Neuroborreliose				
Ceftriaxon	iv	2 g	50-100 mg/kg	**14 Tage** (10-30 Tage)
Penicillin G	iv	20 Mio	0,25-0,5 Mio/kg	**14 Tage** (10-30 Tage)
Doxycyclin[1]	oral	2 x 100 mg		**21 Tage** (14-30 Tage)
Amoxicillin[2]	oral	3 x 500-1000 mg	20-50 mg/kg	**21 Tage** (14-30 Tage)
Ausnahmefälle: [1]Penicillinallergie, [1] und [2] Isolierte Fazialisparese und negativer Liquorbefund (keine Pleozytose, keine intrathekalen Antikörper)				
Arthritis (intermittierend, chronisch), selbes Schema bei Lyme-Karditis				
Doxycyclin*	oral	2 x 100 mg		**21 Tage** (14-30 Tage)
Amoxicillin	oral	3 x 500-1000 mg	20-50 mg/kg	**21 Tage** (14-30 Tage)
Ceftriaxon	iv	2 g	50-100 mg/kg	**21 Tage** (14-30 Tage)
Acrodermatitis chronica atrophicans				
Ceftriaxon	iv	2 g	50-100 mg/kg)	**21 Tage** (14-30 Tage)
Doxycyclin*	oral	2 x 100 mg		**21 Tage** (14-30 Tage)
Amoxicillin	oral	3 x 500-1000 mg	20-50 mg/kg	**21 Tage** (14- ?0 Tage)

© Biologiezentrum Linz/Austria; download unter www.biologiezentrum.at

Zusammenfassung

Die häufigste von Zecken übertragene Infektionskrankheit in der nördlichen Hemisphäre ist die Lyme-Borreliose. Sie wird durch Borrelien, Bakterien aus der Familie Spirochäten verursacht. Das typische Erythema migrans ist die einzige Krankheitserscheinung, die eine verlässliche klinische Diagnose erlaubt. Andere Manifestationen, wie das Borrelien-Lymphozytom am Ohrläppchen, die Meningoradikuloneuritis-Garin-Bujadoux-Bannwarth und die Acrodermatitis chronica atrophicans haben ebenfalls einen hohen diagnostischen Wert. Mit Ausnahme der typischen frühen Hautmanifestation wird die mikrobiologisch, serologische Bestätigung einer Borrelien-Infektion für alle Manifestationen benötigt. Eine Behandlung mit Antibiotika ist bei allen Manifestationen der Lyme-Borreliose angezeigt.

Literatur

ABERER E., NEUMANN R. & G. STANEK (1985): Is localised scleroderma a *Borrelia* infection? — Lancet **8449**: 278.

ABERER E., BRUNNER C., SUCHANEK G., KLADE H., BARBOUR A., STANEK G. & H. LASSMANN (1989): Molecular mimicry and Lyme borreliosis: a shared antigenic determinant between *Borrelia burgdorferi* and human tissue. — Ann. Neurol. **26**: 732–737.

BARADARAN-DILMAGHANI R. & G. STANEK (1996): In vitro susceptibility of thirty *Borrelia* strains from various sources against eight antimicrobial chemotherapeutics. — Infection **24**: 60–63.

BARANTON G., POSTIC D., SAINT GIRONS I., BOERLIN P., PIFFARETTI J.C., ASSOUS M. & P.A.D. GRIMONT (1992): Delineation of *Borrelia burgdorferi* sensu stricto, *Borrelia garinii* sp.nov. and group VS461 associated with Lyme borreliosis. — Int. J. System. Bacteriol. **42**: 378–383.

BREIER F., KHANAKAH G., STANEK G., KUNZ G., ABERER E., SCHMIDT B. & G. TAPPEINER (2001): Isolation and polymerase chain reaction typing of *Borrelia afzelii* from a skin lesion in a seronegative patient with generalized ulcerating bullous lichen sclerosus et atrophicus. — Br. J. Dermatol. 2001, **144**: 387–392.

CANICA M.M., NATO F., DU MERLE L., MAZIE J.C., BARANTON G. & D. POSTIC (1993): Monoclonal antibodies for identification of *Borrelia afzelii* sp.nov. associated with late cutaneous manifestations of Lyme Borreliosis. — Scand. J. Infect. Dis. **25**: 441–448.

GRAY J.S. & G. STANEK (eds.). (1998): Risk assessment in Lyme borreliosis. — Zentralbl. Bakteriol. **287**: 175–269.

GRAY J.S., KAHL O., LANE R.S. & G. STANEK (eds). (2002): Lyme Borreliosis Biology, Epidemiology and Control. — CABI Publishing, CAB international Oxon, UK.

GUY E.C. & G. STANEK (1991): Detection of *Borrelia burgdorferi* in patients with Lyme disease by the polymerase chain reaction. — J. Clin. Pathol. **44**: 610–611.

HUNFELD K.P., STANEK G., STRAUBE E., HAGEDORN H.J., SCHORNER C., MUHLSCHLEGEL F. & V. BRADE (2002): Quality of Lyme disease serology. Lessons from the German Proficiency Testing Program 1999-2001. A preliminary report. — Wien. Klin. Wochenschr. **114**: 591–600.

JOHNSON R.C., SCHMID G.P., HYDE F.W., STEIGERWALT A.G. & D.J. BRENNER (1984): *Borrelia burgdorferi* sp. nov.: etiological agent of Lyme disease. — Int. J. System. Bacteriol. **34**: 496–497.

KHANAKAH G., MILLNER M.M., MULLEGGER R.R. & G. STANEK (1991): Preliminary characterization of *Borrelia burgdorferi* CSF isolates. — Infection **19**: 287–288.

KILLMANN H., LIND P. & G. STANEK (1987): Acute hepatitis in Lyme borreliosis. — Wien. Med. Wochenschr. **137**: 343–346.

KLEIN J., STANEK G., BITTNER R., HORVAT R., HOLZINGER C. & D. GLOGAR (1991): Lyme borreliosis as a cause of myocarditis and heart muscle disease. — Eur. Heart. J. Suppl. D: 73–75.

KRBKOVA L. & G. STANEK (1996): Therapy of Lyme borreliosis in children. — Infection **24**: 170–173.

KRISTOFERITSCH W., BAUMHACKL U., SLUGA E., STANEK G. & K. ZEILER (1987): High-dose penicillin therapy in meningopolyneuritis Garin-Bujadoux-Bannwarth. Clinical and cerebrospinal fluid data. — Zentralbl. Bakteriol. Mikrobiol. Hyg. **A 263**: 357–364.

KRISTOFERITSCH W., BAUMHACKL U., ZEILER K. & G. STANEK (1989): Ceftriaxone therapy in meningopolyneuritis Garin-Bujadoux-Bannwarth. — Zbl. Bakt. Suppl. **18**: 269–275.

KRISTOFERITSCH W., SLUGA E., GRAF M., PARTSCH H., ABERER E., NEUMANN R. & G. STANEK (1989): Acrodermatitis chronica atrophicans-associated neuropathies due to vasculitis? — Zbl. Bakt. Suppl. **18**: 126–130.

KRISTOFERITSCH W., STANEK G. & C. KUNZ (1986): Double infection with early summer meningoencephalitis virus and *Borrelia burgdorferi*. — Dtsch. Med. Wochenschr. **111**: 861–864.

MARLOVITS S., KHANAKAH G., STRIESSNIG G., VÉCSEI V. & G. STANEK (2004): Emergence of Lyme arthritis after autologous chondrocyte transplantation. — Arthritis Rheum. **50**: 259–264.

MILLNER M., SCHIMEK M.G., SPORK D., SCHNIZER M. & G. STANEK (1989): Lyme borreliosis in children. A controlled clinical study based on ELISA values. — Eur. J. Pediatr. **148**: 527–530.

MILLNER M.M., MULLEGGER R.R., SPORK K.D. & G. STANEK (1991): Lyme borreliosis of central nervous system (CNS) in children: a diagnostic challenge. — Infection **19**: 273–278.

MÜLLER I., KHANAKAH G., KUNDI M & G. STANEK (2002): Horses and borrelia: immunoblot patterns with five *Borrelia burgdorferi* sensu lato strains and sera from horses of various stud farms in Austria and from the Spawnish Riding School in Vienna. — Int. J. Med. Microbiol. **291**: 80–87.

MULLER M., RETZL J., PLANK E., SCHOLZ H., ZIERVOGEL H. & G. STANEK (1993): Prevalence of *Borrelia burgdorferi* serum antibodies in 651 patients with predominantly neurologic diseases. — Wien. Klin. Wochenschr. **105**: 599–602.

NEUMANN R., ABERER E. & G. STANEK (1987): Treatment and course of erythema chronicum migrans. — Zentralbl. Bakteriol. Mikrobiol. Hyg. **A 263**: 372–376.

OLIVWE J.H. jr., OWSLEY M.R., HUTCHESON H.J., JAMES A.M., CHEN C., IEBY W.S., DOTSON E.M. & D.K. MCLAIN (1993): Conspecificity of the ticks *Ixodes scapularis* and *I. dammini* (Acari: Ixodidae). J. Med. Entomol. **30**: 54–63.

ROBERTSON J., GUY E., ANDREWS N., WILSKE B., ANDA P., GRANSTROM M., HAUSER U., MOOSMANN Y., SAMBRI V., SCHELLEKENS J., STANEK G. & J. GRAY (2000): A European multicenter study of immunoblotting in serodiagnosis of Lyme borreliosis. — J. Clin. Microbiol. **38**: 2097–2102.

SCHMUTZHARD E., MOHSENIPOUR I. & G. STANEK (1993): Incidence of nervous system *Borrelia burgdorferi* infection in patients with lumboradicular syndrome. — Eur. Neurol. **33**: 149–151.

SCHMUTZHARD E. & G. STANEK (1985): *Borrelia burgdorferi*, a possible cause of Bell's palsy? — Clin. Neurol. Neurosurg. **87**: 255–257.

SCHMUTZHARD E., POHL P. & G. STANEK (1987): Involvement of *Borrelia burgdorferi* in cranial nerve affection. — Zentralbl. Bakteriol. Mikrobiol. Hyg. **A 263**: 328–333.

© Biologiezentrum Linz/Austria; download unter www.biologiezentrum.at

SCHMUTZHARD E., POHL P. & G. STANEK (1987): Lyme borreliosis and multiple sclerosis. — Lancet. **8525**: 167–168.

SCHMUTZHARD E., STANEK G., PLETSCHETTE M., HIRSCHL A.M., PALLUA A., SCHMITZBERGER R. & R. SCHLOGL (1988): Infections following tickbites. Tick-borne encephalitis and Lyme borreliosis – a prospective epidemiological study from Tyrol. — Infection **16**: 269–272.

SCHMUTZHARD E., POHL P. & G. STANEK (1989): Failure to demonstrate *Borrelia burgdorferi* as an etiologic agent in multiple sclerosis. — Zbl. Bakt. Suppl. **18**: 219–226.

STANEK G. (1984): Eine „neue" Krankheit in Österreich: Zecken als Überträger von Borrelien. — Hygiene Aktuell **1**: 1–3.

STANEK G., WEWALKA G., GROH V., NEUMANN R. & W. KRISTOFERITSCH (1985): Differences between Lyme disease and European arthropod-borne *Borrelia* infections. — Lancet. **8425**: 401.

STANEK G. (1985): Epidemiologie von *Borrelia*-Infektionen in Österreich. — Österreichische Ärztezeitung **40**: 19–22.

STANEK G., BURGER I., HIRSCHL A., WEWALKA G. & A. RADDA (1986): *Borrelia* transfer by ticks during their life cycle. Studies on laboratory animals. — Zentralbl. Bakteriol. Mikrobiol. Hyg. **A 263**: 29–33.

STANEK G. & H. FLAMM (1986): *Borrelia* infections in children in Central Europe. — Padiatr. Grenzgeb. **25**: 133–145.

STANEK G., FLAMM H., GROH V., HIRSCHL A., KRISTOFERITSCH W., NEUMANN R., SCHMUTZHARD E. & G. WEWALKA (1987): Epidemiology of borrelia infections in Austria. — Zentralbl. Bakteriol. Mikrobiol. Hyg. **A 263**: 442–449.

STANEK G., KONRAD K., JUNG M. & H. EHRINGER (1987): Shulman syndrome, a scleroderma subtype caused by *Borrelia burgdorferi*? — Lancet. **8548**: 1490.

STANEK G., PLETSCHETTE M., FLAMM H., HIRSCHL A.M., ABERER E., KRISTOFERITSCH W. & E. SCHMUTZHARD (1988): European Lyme borreliosis. — Ann. N. Y. Acad. Sci. **539**: 274–282.

STANEK G., JURKOWITSCH B., KOCHL C., BURGER I. & G. KHANAKHA (1990): Reactivity of European and American isolates of *Borrelia burgdorferi* with different monoclonal antibodies by means of a microimmunoblot technique. — Zentralbl. Bakteriol. **272**: 426–436.

STANEK G., KLEIN J., BITTNER R. & D. GLOGAR (1990): Isolation of *Borrelia burgdorferi* from the myocardium of a patient with longstanding cardiomyopathy. — N. Engl. J. Med. **322**: 249–252.

STANEK G., KLEIN J., BITTNER R. & D. GLOGAR (1991): *Borrelia burgdorferi* as an etiologic agent in chronic heart failure? — Scand. J. Infect. Dis. Suppl. **77**: 85–87.

STANEK G. & H. FLAMM (1991): Pathogenese der Lyme-Borreliose. — Nova acta Leopoldina **279**: 161–177.

STANEK G. (1991): Laboratory diagnosis and seroepidemiology of Lyme borreliosis. — Infection **19**: 263–267.

STANEK G. (1993): Lyme-Borreliose; State of the Art. — Österr. Ärztezeitung **9**: 29-37.

STANEK G., O'CONNELL S., CIMMINO M., ABERER E., KRISTOFERITSCH W., GRANSTROM M., GUY E. & J. GRAY (1996): European Union Concerted Action on Risk Assessment in Lyme Borreliosis: clinical case definitions for Lyme borreliosis. — Wien. Klin. Wochenschr. **108**: 741-747.

STANEK G. & F. STRLE (eds). (1996): Therapy and prophylaxis in Lyme borreliosis. — Infection **24**: 59.

STANEK G. & F. STRLE (eds.). (1998): Lyme borreliosis and emerging tick-borne diseases in Europe. — Wien. Klin. Wochenschr. **110**: 847–849.

STANEK G. & O. KAHL (1999): Chemoprophylaxis for Lyme borreliosis? — Zentralbl. Bakteriol. **289**: 655–665.

STANEK G. (ed.) (1999): Management of Lyme borreliosis and emerging tick-borne diseases in Europe. — Wien. Klin. Wochenschr. **111**: 909–910.

STANEK G., BREIER F., MENZINGER G., SCHAAR B., HAFNER M. & H. PARTSCH (1999): Erythema migrans and serodiagnosis by enzyme immunoassay and immunoblot with three *Borrelia* species. — Wien. Klin. Wochenschr. **111**: 951–956.

STANEK G., STRLE F., GRAY J. & G.P. WORMSER (2002): History and characteristics of Lyme borreliosis. In: GRAY J.S., KAHL O., LANE R.S. & G. STANEK (eds). (2002), Lyme Borreliosis; Biology, Epidemiology and Control. CABI Publishing, CAB international Oxon, UK: 1-28.

STANEK G. & F. STRLE (2003): Lyme Borreliosis. — Lancet. **362**: 1639-1647.

STANEK G. (2003): Reflections on the Clinical and Epidemiological Studies Presented at the IX International Conference on Lyme Borreliosis and Other Tick-Borne Diseases and Future Directions. — Vector Borne Zoonotic Dis. **3**: 229-247.

STRLE F., PEJOVNIK-PUSTINEK A., STANEK G., PLETERSKI D & R. RAKAR (1989): Lyme borreliosis in Slovenia in 1986. — Zbl. Bakt. Suppl. **18**: 50–54.

STRLE F., PLETERSKI-RIGLER D., STANEK G., PEJOVNIK-PUSTINEK A., RUZIC E. & J. CIMPERMAN (1992): Solitary borrelial lymphocytoma: report of 36 cases. — Infection **20**: 201-206.

VÝROSTEKOVÁ V., KHANAKAH G., KOCIANOVÁ E., GURYCOVÁ D. & G. STANEK (2002): Prevalence of coinfection with *Francisella tularensis* in reservoir animals of *Borrelia burgdorferi* sensu lato. — Wien. Klin. Wochenschr. **114**: 482-488.

WANG G., VAN DAM A.P., LE FLECHE A., POSTIC D., PETER O., BARANTON G., DE BOER R., SPANJAARD L. & J. DANKERT (1997): Genetic and phenotypic analysis of *Borrelia valaisiana* sp.nov. (*Borrelia* genomic groups VS116 and M19). — Int. J. Syst. Bacteriol. **47**: 926-932.

WILSKE B., ZÖLLER L., BRADE V., EIFFERT H., GÖBEL U.B. & G. STANEK (2000): MiQ 12: Lyme-Borreliose. — Urban & Fischer, München, Jena: 59 pp.

WOKKE J.H., DE KONING J., STANEK G. & F.G. JENNEKENS (1987): Chronic muscle weakness caused by *Borrelia burgdorferi* meningoradiculitis. — Ann. Neurol. **3**: 389-392.

WOKKE J.H., VAN GIJN J., ELDERSON A. & G. STANEK (1987): Chronic forms of *Borrelia burgdorferi* infection of the nervous system. — Neurology **37**: 1031-1034.

Anschrift des Verfassers:

Univ. Prof. Dr. med. Gerold STANEK
Medizinische Universität Wien
Klinisches Institut für Hygiene und
Medizinische Mikrobiologie
Leiter der Abteilung Infektionsimmunologie
Kinderspitalgasse 15
A-1095 Wien, Austria
Tel.: +43-1-4049079410
Fax: +43-1-4049079426
E-Mail: gerold.stanek@meduniwien.ac.at